Grube. 1890 Lane Medical Library

Aus der chirurgischen Klinik zu Bonn.

Über

die operative Behandlung der Blasenscheidenfisteln.

Inaugural-Dissertation

zur

Erlangung der Doctorwürde

bei der

medizinischen Fakultät

der Rheinischen Friedrich-Wilhelms-Universität zu Bonn

vorgelegt im März 1890

von

Carl Grube,
aus Ruhrort.

Bonn,
Universitäts-Buchdruckerei von Carl Georgi.
1890.

Meinen lieben Eltern.

„Die Heilung der Blasenscheidenfisteln gehört zu den grössten Aufgaben der Chirurgie. Mit Trauer blicken wir auf die Unvollkommenheiten unserer Kunst und klagen bald diese, bald die sonst hülfreiche Natur an, welche uns hier so wenig unterstützt. Seit Jahrhunderten sucht man nach neuen sicheren Methoden, da die alten nichts fruchteten, und beschämt müssen wir gestehen, dass wir hier nur geringe Fortschritte gemacht haben, da die glückliche Heilung einer Blasenscheidenfistel noch immer zu den selteneren Ereignissen gehört, wenigstens seltener ist, als das Misslingen der Operation“ [1]).

So musste noch vor 45 Jahren Dieffenbach, der Meister in der chirurgischen Kunst klagen, weil er mit vielen anderen Chirurgen nach den mit grösster Geduld und Beharrlichkeit ausgeführten Operationen einen glücklichen Erfolg in der Heilung dieses furchtbaren Leidens nicht aufweisen konnte, eines Leidens, das er mit folgenden klassischen Worten schildert:

„Eine Blasenscheidenfistel ist für das Weib das grösste Unglück, und besonders deshalb, weil es verdammt ist, damit zu leben und nicht einmal die Aussicht hat, daran zu sterben, sondern alle damit verbundenen Qualen so lange zu ertragen, bis es einer anderen Krankheit oder dem Alter erliegt. Es kann

---

1) Dieffenbach: Die operative Chirurgie. Leipzig 1845.

keinen traurigeren Zustand geben, als den, in welchen eine Frau durch eine Blasenscheidenfistel versetzt wird; der fortwährend in die Scheide fliessende Urin wird hier zum Teil verhalten und fliesst erhitzt, einen unerträglichen Geruch verbreitend, über die Lefzen, den Damm, das Gesäss und die Schenkel herab. Die Haut dieser Teile wird entzündet und besetzt sich mit schmerzhaften Furunkeln. Ein unerträgliches Jucken und Brennen quält die Kranken, so dass sie sich die Haut blutig kratzen. Manche reissen sich in Verzweiflung die inkrustierten Haare auf dem Schamberge aus und wünschen sich zehnmal an einem Tage den Tod. Die Erquickung durch frische Wäsche wird ihnen niemals zu Teil, denn das reine Hemd schlägt ihnen bald wieder durchnässt klatschend um die nassen Schenkel. Selbst ein gutes, weiches Bett, dieses Grab der Sorgen und Körperleiden, wird ihnen nicht zu Teil, da es durch den abfliessenden Urin verpestet wird. Die Atmosphäre im Zimmer dieser Weiber erfüllt den Eintretenden mit Ekel und Abscheu, und Jeder flieht davor. Alle Familienbande zerreisst dies scheussliche Uebel. Der Mann wird mit Widerwillen gegen sein eigenes Weib erfüllt, und die zärtlichste Mutter dadurch aus dem Kreise ihrer Kinder verbannt. Sie hütet ihr einsames Kämmerchen und sitzt dort in der Kälte auf einem durchbohrten Brettstuhl. Das ist nicht Dichtung, sondern die nackte Wahrheit. Bei einigen dieser Unglücklichen tritt Indolenz, bei andern Resignation und kalte Ergebung in ihr Schicksal ein“ [1]).

Glücklicherweise ist die Prognose heute eine bessere!

Die Amerikaner Sims und Bozeman und vor allen der deutsche Chirurg G. Simon haben die operative Heilung der Fisteln zu hoher Vollendung ge-

1) Dieffenbach: Die operative Chirurgie. Leipzig 1845.

bracht, so dass in 90 Fällen von 100 die Heilung sicher erfolgt.

Die vorliegende Arbeit will nun einen geschichtlichen Überblick über die Operationsmethoden und ihre allmähliche Entwicklung und Vervollkommnung geben. Diese Übersicht soll ihren Abschluss finden in der Beschreibung zweier Operationen, die Herr Prof. Trendelenburg ausführte, und bei denen die Schliessung der Fistel nicht von der Scheide, sondern von der durch die Sectio alta geöffneten Blase aus erfolgte.

Zum ersten Male brachte Herr Professor Trendelenburg diese Methode 1881 in Rostock in Anwendung, er wiederholte sie 1883 hier in Bonn, hatte aber beide Male keinen Erfolg damit[1]). Bei den beiden Fällen — deren Veröffentlichung Herr Prof. Trendelenburg mir gütigst gestattet hat — wurde, wie wir noch des weiteren sehen werden, ein vollständiger Erfolg erzielt.

Die ersten Berichte über die Behandlung der Blasenscheidenfistel fallen in das Ende des 16. und den Anfang des 17. Jahrhunderts. Dieselbe beschränkte sich auf die Tamponade der Scheide, die Cauterisation der Fistelränder mit ätzenden Substanzen oder dem Ferrum candens und auf die Anfrischung der Ränder und die Vereinigung durch die Naht. Doch hatte die letztere keinen oder nur in den seltensten Fällen Erfolg, weil man sich mit einer oberflächlichen Scarification begnügte, aus Furcht, durch die Abtragung grösserer Mengen die Fistel und dadurch den zu schliessenden Defect grösser zu machen. Dazu kam der Mangel an passenden Instrumenten und antiseptischen Cautelen und die ungenügende Freilegung des Operationsfeldes.

In den dreissiger Jahren dieses Jahrhunderts erst

---

1) Archiv für klinische Chirurgie Bd. XXXI, pg. 521 ff. Berlin 1884.

begann man plastische Operationen auszuführen, um durch gestielte Lappen, die man den grossen Labien oder der Innenfläche des Oberschenkels entnahm, den Defect zu schliessen.

Der französische Chirurg Jobert de Lamballe eröffnete die neue Aera in der operativen Cur der Blasenscheidenfisteln im Jahre 1834. Der von ihm zuerst behandelte Fall betraf eine 36jährige Frau, bei der die Blasenscheidenwand einige Millimeter hinter dem Blasenhalse quer durchbohrt war, so dass der Zeigefinger in die Blase eingeführt werden konnte. Die directe Vernähung der Fistelränder war bereits zweimal erfolglos ausgeführt worden, als sich Jobert zu folgender Operation entschloss: Die Kranke wurde wie zum Steinschnitt auf den Rand des Bettes gelegt, und die grossen Schamlippen von zwei Assistenten auseinander gehalten. Dann wurde der hintere Rand der Fistel mit einem Haken gefasst, nach vorn gezogen und angefrischt; ebenso der vordere Fistelrand. Aus der Schleimhaut der grossen rechten Schamlippe schnitt der Operateur nun einen eiförmigen Lappen so heraus, dass er am Scheidenrande mit einem 3—4 mm langen Stiel endete. Mittelst eines Katheters wurde jetzt eine Fadenschlinge durch die Fistel in die Blase eingeführt. Das eine Ende der Schlinge blieb ausserhalb der Scheide, das andere wurde durch die Harnröhre aus der Blase herausgeleitet. Nachdem der Lappen so zusammengefaltet war, dass seine Schleimhautfläche in ihrer ganzen Ausdehnung mit sich selbst in Berührung war, wurde das aus der Scheide hängende Ende des Fadens an dem Lappen befestigt, und der letztere, der eine Art Stöpsel mit blutender Oberfläche bildete, in die Fistel eingeführt, indem an dem in der Harnröhre liegenden Fadenende ein sanfter Zug ausgeübt und von der Scheide aus nachgedrückt wurde. Durch die hintere Fistellippe wurde ebenfalls ein Faden geführt, um

dieselbe an diesem nach vorne zu ziehen und sie mit dem Lappen in vollständigen Contact zu bringen. Beide Fäden wurden an einer T-Binde befestigt. In die Blase wurde ein Verweilkatheter eingelegt. Die Patientin musste während der Nachbehandlung auf dem Rücken liegen mit gebeugten und durch Kissen gestützten Ober- und Unterschenkeln. Leider wird in dem Referat über die Operation, dem auch diese Angaben entnommen sind[1]), nicht angegeben, ob eine Heilung erfolgte, doch wurde die Operation später von Jobert wiederholt, und Hecker, Privatdocent in Freiburg, der 1839 eine Schrift „Die Therapie der Blasenscheidenfisteln kritisch beleuchtet" veröffentlichte, führt einen durch die „Elytheroplastik", so nannte man die Operation, geheilten Fall an. Er schlägt aber folgende Modification vor: Statt eines grossen könne man zwei kleinere eiförmige Lappen aus der Schleimhaut der Scheide so bilden, dass deren Basis den Fistelrändern entspräche und sie hier die erforderliche Ernährung fänden. Die Lappen werden von der Spitze bis zur Basis abpräpariert, die Fistelränder angefrischt, und dann jeder Lappen in der Mitte nach durchgeführter Nadel mit einem Faden versehen. Die Fadenenden jeder Schlinge werden einzeln in die Oeffnung des Knöpfchens eines dem Belocq'schen Röhrchen ähnlichen, nur weniger gebogenen Instrumentes, welches von der Harnröhre und Blase aus in die Scheide geleitet wird, eingeführt und durch Ausziehen der Röhre das Ende der Schlinge zur Harnröhre herausgebracht. Ebenso wird mit den Enden der anderen Schlinge verfahren. Wenn man jetzt die beiden Schlingenenden anzieht und mit dem Daumen und Zeigefinger der rechten Hand auf die blutigen Flächen der beiden Lappen einen Druck ausübt, stülpt man dieselben so in die

1) Schmidt'sche Jahrbücher Bd. 17, 1839.

fistulöse Öffnung hinein, dass ihre blutigen Flächen mit einander und mit den angefrischten Rändern der Fisteln in Berührung kommen und durch Befestigung der gehörig angezogenen Schlingen an dem Verbande darin gehalten werden.

Die Jobert'sche Methode fand unter den deutschen Chirurgen wenig Anklang, und noch 1836 konnte einer derselben, nachdem er die verschiedenen Operationsmethoden der Fisteln durch die Naht, die Plastik und die Cauterisation, sowie die Indicationen zu jeder derselben besprochen hatte, folgende von Monteggia ausgeführte „ebenso einfache wie wirksame" Methode der allgemeinen Aufmerksamkeit und Nachahmung empfehlen: „Eine alte Frau hatte eine alte Blasenscheidenfistel und deshalb schon lange den Katheter getragen, ohne das Uebel los geworden zu sein. Monteggia fand die Fistelöffnungen so gross, dass die Spitze eines Zeigefingers durchging. Er machte von Charpie einen Bausch von der Grösse und Form einer Fingerspitze, umwickelte ihn mit einem Faden, wälzte ihn in einem aus zerriebener Mennige und Speichel bereiteten, halbflüssigen Teige herum, liess ihn wieder trocknen, bestrich ihn nun mit etwas Butter und brachte ihn mittelst einer passenden Zange in die Fistelöffnung. Sobald der kaustische Bausch festlag, drückte er ihn mit dem Finger noch mehr hinein und nahm die Zange weg. Den anderen Morgen sass er noch fest, wurde aber mit einem anderen vertauscht. Schon nach dem 3. Bausche waren die Fistelränder rot, empfindlich und wie wund. Man brachte durch die Vagina einen Katheter in die Blase und liess ihn liegen. Es sonderte sich immer weniger Harn durch die Scheide ab, und die Fistel schloss sich vollkommen."

Im Jahre 1833 gab Vidal zuerst eine Methode an, die später besonders von G. Simon weiter ausgebildet wurde — die quere Obliteration der Scheide,

die Episiostenosis. Vidal kam durch folgenden Vorgang auf die Operation: Er wollte bei einer Patientin die Fistel mit Argentum nitricum ätzen. Dabei machte die ungeberdige Kranke so heftige Bewegungen, dass sie kaum von den Assistenten festgehalten werden konnte. Infolgedessen wurde auch die entsprechende Partie der hinteren Scheidenwand geätzt. Dieselbe schwoll an und legte sich an die vordere an, es kam zu einer Adhäsion. Der Urin floss durch die Urethra ab. Leider wurde die so erzeugte Verwachsung durch die Ungeschicklichkeit eines kathetrisierenden Wärters zerstört. Vidal aber kam auf den Gedanken, die Scheide zu obliterieren und aus ihr ein Divertikel der Blase zu bilden. Er frischte zu dem Zwecke die äussere Scheidenöffnung gehörig an und brachte die Ränder durch 3 starke Nähte in Berührung. Am 6. Tage wurden die Fäden entfernt. Der Harn ging mit dem Menstrualblute vermischt durch die Harnröhre ab, aber auch hier wurde das Werk durch ungeschicktes Kathetrisieren vernichtet.

Wutzer, Dieffenbach, Bérard wiederholten das Verfahren, hatten aber keinen Erfolg damit.

Dieffenbach operierte eine grosse Anzahl von Fällen nach den von anderen angegebenen Methoden, meistens aber nach seinem eigenen Verfahren: Er fasste die Fistelränder mit spitzen Häkchen und frischte sie tief an, ohne jedoch die Blasenschleimhaut zu verletzen. Dann wurden die Fäden mit starken Nadeln so durch die Ränder hindurchgeführt, dass die Blasenschleimhaut freiblieb. Nachdem die Wunde getrocknet war, wurde sie mit Cantharidentinctur bestrichen, um dem Einfluss des Harns entgegenzuwirken, und dann wurden erst die Knoten geknüpft. Die Scheide wurde nach der Operation gereinigt, getrocknet und mit in Wein getauchter Charpie ausgefüllt. In die Blase führte Dieffenbach einen männlichen Katheter ein und liess sie

mehrere Male täglich mit kaltem Wasser ausspritzen. Nach 3 Tagen wurde die Charpie entfernt, und die Naht untersucht. Floss kein Urin hindurch, so wurde die Scheide mit trockener Charpie ausgestopft. Der Katheter wurde erst am 8. Tage entfernt. Trotz der grossen Anzahl von Fällen, die Dieffenbach operierte, war die Zahl der Heilungen gering.

Nicht mehr Erfolg hatte Wutzer in Bonn, der während einer langen Reihe von Jahren mit wunderbarer Geduld und Ausdauer die Blasenscheidenfisteln operativ behandelte. Doch verdient er schon allein deswegen Erwähnung, weil er zuerst die Blase oberhalb der Symphysis pubis punktierte, d. h. eine künstliche Blasenfistel anlegte, um dem Urin während der Nachbehandlung einen leichten Abfluss zu verschaffen. Die Patientin musste zu diesem Zwecke während der Zeit der Nachbehandlung die Bauchlage einnehmen.

Wutzer versuchte auch die Fistel durch einen von der Innenseite des Oberschenkels genommenen, gestielten Lappen zu schliessen. Der Stiel des Lappens wurde in einen in der grossen und kleinen Schamlippe angebrachten Längsschnitt eingeheftet, der Lappen selbst durch 10 Fäden an die Ränder der Fistel befestigt. Die blutige Seite des Lappens war der Blasenhöhle, die Hautfläche der Scheide zugewendet. Der Lappen wurde jedoch gangränös. In der Ueberzeugung, dass es vor allen Dingen nötig sei, den Harn vollständig von der operierten Stelle abzuleiten, kam Wutzer auf den Gedanken, die Punktion der Blase vorzunehmen, und er that dies, indem er einen Troicart von der Blase aus durch diese und die Bauchdecke dicht über der Symphyse genau in der Mittellinie durchführte. Die Röhre wurde dann mit einem Bauchgurt passend befestigt; die Patientin musste bis zur Heilung der Fistel die Bauchlage einnehmen[1]).

1) Wutzer: Organ für die gesamte Heilkunde Bd. II.

Es ist wunderbar, dass dieser durchaus richtige Gedanke, durch Ableiten des Urins auf anderen Wegen und dadurch Befreiung der Wunde von den schädlichen Einflüssen des zersetzten Harnes auf dieselbe zu erreichen, von keinem der späteren Operateure wieder aufgenommen wurde. Erst in neuster Zeit hat man die Idee wieder aufgegriffen und in mehr oder weniger zweckmässiger Weise für einen anderen Ausflussweg des Urins gesorgt; so Lawson Tait, freilich nur bei Hornröhrenscheidenfisteln, und Professor Trendelenburg, der zuerst die Sectio alta zur Anlegung der Urinfistel ausführte, und auch einen günstigen Erfolg damit erzielte.

In der Mitte der vierziger Jahre ging von Amerika eine vollständige Reformation der operativen Behandlung der Blasenscheidenfisteln durch Marion Sims aus. Die ersten Versuche desselben fallen in das Jahr 1845; er erzielte die erste Heilung bei einer schon 30mal operierten Negerin im Jahre 1849. Sein Verfahren bestand in den Grundzügen darin, dass er die Kranke auf die rechte Seite lagerte, in die Vagina ein von ihm angegebenes, rinnenförmiges Speculum einführte, und die Wundränder mit der Scheere in der Breite eines Centimeters anfrischte, ohne dabei die Blasenschleimhaut zu verletzen. Die Naht erfolgte mit feinem Silberdraht, dessen Enden einfach zusammengedreht wurden. Die Scheide wurde nicht tamponiert und in die Blase ein Verweilkatheter eingelegt. Am 8.—10. Tage wurden die Nähte entfernt.

Die Sims'sche Methode wurde von seinem Schüler Bozeman weiter ausgebildet, und beide machten durch Reisen in England, Frankreich und Belgien dafür Propaganda und führten in den genannten Ländern eine Reihe von Operationen aus.

Unterdessen hatte sich in Deutschland G. Simon, damals in Darmstadt, mit der Heilung der Blasenschei-

denfisteln eingehend beschäftigt und dieselbe zu hoher Vervollkommnung gebracht.

Ehe ich auf die genaueren Details seiner und der Bozemanschen Operationsmethode eingehe, mögen beide kurz einander gegenübergestellt werden, um ihre Hauptunterschiede hervorzuheben. Beide Operateure veranstalteten 1874 in Heidelberg ein Operationstournier, bei dem jeder eine Reihe von Fällen nach seiner Methode operierte. Die Operationen wurden in der Klinik vor Assistenten und Studenten ausgeführt. Die Nachbehandlung seiner Fälle leitete Bozeman mit Hülfe der genau seinen Vorschriften folgenden Assistenten selbst.

Simon verfuhr folgendermassen: Er legte die Patientin in Steiss-Rückenlage (i. e. übertriebene Steinschnittlage), dislocierte die die Fistel begrenzenden Teile nach vorn, frischte ausschliesslich mit dem Messer an und brachte die Vereinigung durch einfache Knopfnaht mit Seidenfäden zustande. Die Nachbehandlung war eine durchaus negative; besondere Vorsichtsmassregeln wurden nicht angewandt; der Urin wurde von der Patientin freiwillig entleert, und dieselbe durfte auf Wunsch am 2. oder 3. Tage das Bett verlassen. Etwaige notwendige Voroperationen wurden unmittelbar vor der Hauptoperation ausgeführt.

Bozeman liess die Patientin die Knieellenbogenlage einnehmen und befestigte sie in derselben, operierte in situ der betreffenden Teile und frischte zum grössten Teil mit der Scheere an. Zur Nath verwandte er Draht. Vor der Zuschnürung der Enden wurde eine Bleiplatte auf die Wunde gelegt und mit Hülfe des Drahtes gegen die Ränder derselben angedrückt. Zur Nachbehandlung wurde ein Verweilkatheter in die Blase gelegt, und mehrere Male Opium in grossen Dosen gegeben. In den Fällen, in denen es einer Vorbereitungscur bedurfte, um die Fistel den Instrumenten

zugängig zu machen, wurden diese Vorbereitungen allmählich ausgeführt.

Die Resultate des Concourses waren für Simon glänzend. In 3 Fällen, die sich durch bedeutende Grösse des Defectes, Beteiligung der Harnröhre, narbige Verengerung der Scheide, erschwerte Zugänglichkeit der Fisteln auszeichneten, wurde eine fast vollstandige Heilung erzielt. Die Defecte waren in Bozemans 3 Fällen etwas leichter zu erreichen, sie waren sämtlich klein und mit Ausnahme des 2. ohne alle Complication. Es wurde in einem Falle vollständige Heilung erzielt, bei der 2. Patientin öffnete sich die Fistel wieder und jene wurde als unheilbar entlassen, bei der 3. Fistel heilten etwa vier Fünftel der Vereinigungslinie.

Ich gehe nun zu einer genaueren Besprechung der beiden Methoden über.

Simon führt die mangelhaften Erfolge seiner Vorgänger in der Operation der Blasenscheidenfisteln darauf zurück, dass jene auf Momente Gewicht legten, welche eine untergeordnete Rolle spielen, während sie solche vernachlässigten, von denen die Heilung in der That abhängt. „Die Heilungsverhältnisse sind“ — so schreibt er — „dieselben wie bei allen plastischen Operationen, bei welchen die Deckung des Defectes durch Dehnung der Ränder erzielt wird.“ Sein Operationsverfahren beruht im grossen und ganzen auf folgenden Grundzügen:

1) Die Patientin wird in Steiss-Rückenlage, d. h. in übertriebene Steinschnittlage, oder bei Sitz der Fisteln im vorderen (unteren) Scheidengewölbe in gewöhnlicher Steinschnittlage gelagert.

2) Die Blosslegung der Fistel erfolgt entweder bei beweglichem Uterus durch Vorziehen der Gebärmutter bis zum Introitus vaginae, oder bei geringerer Motilität

der Gebärmutter durch die Anwendung von Speculis, Scheidenhaltern und Häkchen.

3) Bei Fisteln, welche in der Blasen- und Harnröhrenscheidenwand liegen, also in der Mehrzahl der Fälle, wird steil-schräg (tief trichterförmig) angefrischt; bei Fisteln, bei welchen der Uterus beteiligt ist, wird eine breitere, mehr parallele, aber ebenfalls bis zur Tiefe des Defectes reichende Anfrischung vorgenommen, und schliesslich eine oberflächliche, parallele, aber sehr breite Anfrischung bei Fistelverschluss durch Vereinigung der Scheidewände.

4) Die Vereinigung erfolgt durch einreihige Knopfnaht, wenn keine Spannung zu überwinden ist, wenn letztere stattfindet, durch mehrfache Naht, und zwar Doppelnaht mit Vereinigungs-, Dehnungs- und Entspannungsnähten.

5) Die Nachbehandlung ist negativ; ein permanenter Katheter wird nicht eingelegt.

Es sind dies die allgemeinen Grundzüge, nach denen Simon verfuhr. In den einzelnen Fällen brachte er dann zwei Hauptmethoden in Anwendung. Die erste, wenn die Wiederherstellung der Blasenscheidenwand angestrebt und möglich war, die zweite, wenn dies wegen der Grösse des Defectes oder wegen seines Sitzes nicht anging, und es sich nur darum handelte, den abnormen Abflussweg des Urins durch die unterhalb der Fistel ausgeführte Verschliessung der Scheide aufzuheben.

Die Vereinigung der Wundränder erfolgte meist quer, oder längs, schräg und linear, bei grossen Defecten auch in Y-, T- und $\overline{\lambda}$-förmigen Figuren. War der Defect sehr gross, fehlte z. B. die ganze vordere und die seitliche Wand des Vaginalgewölbes, so wurde der Uterus herabgezogen und die Vaginalportion in den untersten Teil der Scheide eingeheilt.

Wir haben schon gesehen, wie Vidal zuerst auf den

Gedanken kam, die Scheide selbst zu verschliessen und sie zu einem Teile der Blase zu machen. Diese Methode wurde von Simon weiter ausgebildet oder richtiger gesagt, es wurde von ihm eine neue Methode eingeführt, der nur derselbe Gedanke wie der Vidalschen zugrunde lag. Während nämlich der französische Operateur den Verschluss des Scheideneinganges in verticaler Richtung ausführen wollte, bewirkte Simon den totalen oder partiellen Verschluss der Scheide durch Vereinigung der Wandungen unterhalb der Fistel, aber oberhalb des Introitus vaginae in querer Richtung. Die Operation erhielt von ihm den Namen Kolpokleisis. Bei derselben werden die vordere und hintere Scheidenwand unterhalb der Fistel vereinigt, und die Acte der Operation bestehen in Anfrischung und Naht der betreffenden Teile. Im Anfang machte er noch einen Entspannungsschnitt, indem er die Harnröhre vom Arcus pubis loslöste, doch gab er denselben später wieder auf.

Bei der Anfrischung wird ein oberflächlicher circa $1^1/_2$—$2^1/_2$ cm breiter Wundring unterhalb des Defectes gebildet. Derselbe umkreist das Lumen der Scheide und verläuft entweder in querer oder schräger Richtung. Der vordere Rand der Anfrischung wird vorher mit dem Messer vorgezeichnet, und dann ein Gewebsring von der angegebenen Breite von vorn nach hinten von der Scheidenwand losgelöst. Die breiten, loszutrennenden Schleimhautflächen werden mit scharfen Häkchen und Pincetten gefasst, und zur Spannung der hinteren Scheidenwand wird die Mastdarmscheidenwand von einem Assistenten durch einen in das Rectum eingeführten Finger nach vorn gewölbt. Die Wundränder werden mit der Scheere geebnet und dann mit gekrümmter Nadel von innen nach aussen umstochen und vereinigt. Der Verschluss wird je nach dem Sitz der Fistel in allen Höhen vorgenommen.

Bei der Bozemanschen Methode geht, wie schon gesagt wurde, der eigentlichen Operation eine präparative Behandlung vorher. Störende Narben werden eingeschnitten, die Wunden mit den Fingern auseinander gedrängt und die Dilatation der Scheide vorgenommen. Zu letzterem Zwecke dienen Kugeln und Cylinder aus Hartgummi mit einem Durchmesser von 3—6 cm und einer Länge von 6—9 cm. Beide sind an zwei Stellen durchlöchert und eine durchgeführte Schnur dient zur Entfernung aus der Scheide. Man beginnt mit einem kleinen Kaliber, lässt die Frau ein Bad nehmen oder spült die Vagina mit kaltem Wasser aus. Etwaige noch vorhandene Vorsprünge und Narben werden wieder leicht eingeschnitten und grössere Dilatorien eingelegt. Ist der obere Fistelrand wenig oder gar nicht beweglich, so wird derselbe mit Doppelhaken gefasst und jeden Tag sanft nach unten gezogen.

Die präparatorische Behandlung ist beendet, wenn es gelingt, den oberen Fistelrand leicht an den unteren heranzubringen, und wenn die Ränder des Defectes gut sichtbar und zugänglich sind.

Jetzt erst erfolgt die eigentliche Operation. Die Fistelränder werden angefrischt wie bei der Simonschen Methode, entweder parallel oder trichterförmig durch die ganze Dicke der Scheiden- und Blasenwandung; wenn es zweckmässig erscheint, wird die Blasenschleimhaut mitgefasst. Die Naht geschieht mit Silberdraht auf ganz besondere Weise. An einem Seidenfaden, der zuerst durch die Wundränder geführt wird, wird ein umgebogenes Drahtende befestigt und dann der Draht dem Faden nachgezogen. Die einzelnen Nähte sind 0,5—1 cm von einander entfernt, der Einstich erfolgt 4 mm vom Wundrande, der Ausstich ganz in der Nähe der Blasenschleimhaut. Sind alle Nähte angebracht, so werden die Enden durch die Löcher

eines Bleiplättchens gezogen und mit Schrotkörnern befestigt. Die Nähte bleiben ca. 6 Tage liegen.

In Deutschland wird die Simon'sche Methode bedeutend häufiger ausgeführt als die amerikanische, obgleich auch letztere ihre Anhänger hat. Besonders lobt man an ihr die der Operation vorhergehende allmähliche präparatorische Behandlung. Die Kolpokleisis wird dagegen immer seltener ausgeführt, da sie eine Reihe von Nachteilen hat. Simon selbst sah sich in mehreren Fällen genötigt, die Vagina wieder zu öffnen und die Fistel auf anderem Wege zu schliessen. Die Nachteile dieser Operation bestehen einmal in der Unmöglichkeit der Conception und häufig auch des Coitus, sie kann daher wohl auch nur bei alten und älteren Frauen in Betracht kommen, und zweitens bilden sich in dem von der Scheide gebildeten Divertikel leicht Blasensteine, da sich der Harn hier notwendigerweise stauen und zersetzen muss. Die Technik der Blasenscheidenfistelopeſation hat auch so grosse Fortschritte gemacht, dass eine Kolpokleisis selten indiciert ist.

Roser und andere versuchten durch eine künstliche Rectovaginalfistel nach vorhergegangener Episiokleisis bei Defecten der Blasenscheidenwand Abhülfe zu verschaffen. Aber die Wiederherstellung der Continenz ist unsicher, ausserdem ist die Anlegung dieser Fistel mit grossen Gefahren für die Harnorgane verknüpft. Ist der Blasendefect gross, so fliesst das Secret schnell in das Rectum und erzeugt dort alle Augenblicke Drang. Später können auch durch Dehnung der Fistelränder Kotbestandteile und Darmgase in die Blase eindringen und Cystitis hervorrufen.

Da Blasenscheidenfisteln, bei denen ein Teil der Harnröhre verletzt ist, sehr schwer zu heilen pflegen, so kamen einige Operateure auf den Gedanken, künstlich einen anderen Ausflussweg für den Urin zu schaf-

fen, bis die Heilung erfolgt sei. Lawson Tait stach zu diesem Zwecke einen Troicart von der Scheide aus nach der Blase und hielt den so entstandenen Kanal bis zur Heilung der durch seitliche Lappenbildung hergestellten Urethra durch Kanülen offen.

Nachdem ich im Vorhergehenden die verschiedenen Methoden zur Operation der Blasenscheidenfisteln angeführt und, in der Reihenfolge der zeitlichen Entwicklung folgend, beschrieben habe, komme ich zu der Beschreibung der am Eingang erwähnten, von Professor Trendelenburg in letzter Zeit ausgeführten Operationen. Die erste betraf eine bereits 15 Jahre bestehende, die zweite eine 8 Wochen zuvor acquirierte Blasenscheidenfistel. Beide waren intra partum entstanden.

I. Fall.

Anamnese: Caroline David, 44 Jahre alt, von polnischer Abstammung, ist von kräftiger Statur und Muskulatur. Sie giebt an, seit einer vor 15 Jahren stattgehabten Geburt an Abträufeln des Urins durch die Scheide zu leiden. Das Kind war das fünfte und wurde mit der Zange extrahiert.

Status praesens: Patientin riecht stark nach Urin. Bei der Untersuchung sind Spuren von Verletzungen der äusseren Genitalien infolge der früheren Geburten nicht zu bemerken. Die Schleimhaut der Scheide ist blass, glatt und glänzend. An der rechten Seite des Scheidengewölbes befindet sich ein von rechts und vorn nach links und hinten verlaufender, ovaler Defect von der Grösse eines Pflaumenkernes. Durch denselben fliesst Urin ab, und man kann die Kuppe des Zeigefingers durch ihn in die Blase einführen. Die Portis uteri ist nach rechts und oben gerichtet. Der Cervicalkanal, von der vorderen Lippe der Fistel verdeckt, lässt sich nicht sondieren und verläuft von rechts vorn und unten nach links, hinten und oben. Der

Uterus ist durch narbige Stränge fixiert und lässt sich nicht nach unten hin verziehen. Von der vorderen Muttermundslippe fehlt die rechte Hälfte.

Operation am 2. VII. 89. Chloroformnarkose, Beckenhochlagerung. Es wird ein Querschnitt von ca. 10 cm Länge durch die Bauchdecke direct oberhalb der Symphyse gemacht. Die Mm. recti werden etwa 1 cm oberhalb ihres Ansatzes an die Symphyse quer durchschnitten. In dem so geöffneten Bauchraum sieht man nach stumpfer Durchtrennung des praevesicalen Gewebes die Blase frei liegen. Die Umschlagsfalte des Peritoneum reicht, da die Blase nicht gefüllt ist, bis hinter die Symphyse herab.

Mit Schonung der peritonealen Umschlagsfalte wird nach Einführung eines Katheters in die Blase letztere 1 cm vor der inneren Urethralmündung der Quere nach gespalten. Der Spalt hat eine Länge von ca. 6 cm. Der obere Wundrand wird an den oberen Rand der Bauchdeckenwunde durch mehrere Nähte fixiert; die Seitenwandungen werden durch an Fäden befestigte Schieber angespannt. Dadurch wird das Blaseninnere für das Auge übersichtlich freigelegt. Man sieht jetzt (Fig. 1) von dem Orificium internum (a) das



Figur 1.

Trigenum Lieutaudii nach dem Fundus der Blase hinziehen. Auf dem queren Wulst, mit welchem ersteres

Gebilde abschliesst, befinden sich ungefähr an den seitlichen Endpunkten deutlich sichtbar die Ureterenmündungen (b b). Zwischen beiden, und zwar etwa 1 cm von dem rechten entfernt, gewahrt man einen kleinen pflaumenkerngrossen, ovalen Defect (c) in der sonst glatten und glänzenden, roten Schleimhaut. Die Längsaxe des Defectes verläuft — die Kranke stehend gedacht — von rechts unten und vorn nach links oben und hinten. Durch den Defect gelangt man in das vordere Scheidengewölbe. Die Ränder der Fistel sind scharf. Der obere Teil des rechten Fistelrandes ist durch harte, narbige Stränge fest mit dem Uterus verbunden. Von dem Defect aus lässt sich leicht das Fehlen der vorderen Muttermundslippe constatieren. Die Ränder der Fistel werden möglichst breit angefrischt, der rechte wegen der Nähte der Uretermündung etwas weniger breit als der linke. An der Stelle, wo der Fistelrand mit dem Uterus verwachsen ist, liegt die Anfrischung im harten Narbengewebe des Uterus. Der Defect wird durch 7 Nähte geschlossen, welche durch die Blasenschleimhaut gehen bis dicht an die Scheidenschleimhaut reichen und in der Blase geknüpft werden. Um den rechten Ureter zu vermeiden, wird eine Sonde eingelegt. Nach der Verschliessung des Defectes wird die Blasenwunde der Sectio alta durch einfache und Lambert'sche Nähte bis auf eine Drainageöffnung geschlossen. Die Drainage geschieht durch ein T-Rohr aus Gummi. Hierauf wird die Blase mit Sublimatlösung (1 : 10000) ausgespült, die Mm. recti und die Bauchdecke werden durch eine Naht vereinigt. In die Scheide wird Jodoformgaze eingelegt. Als Nahtmaterial wurde bei der Vereinigung der Fistel und der Blasenwunde Fil de Florence, im übrigen sterilisierte Seide verwendet.

Patientin wird im Bett in die Seitenlage gebracht und jede Stunde umgelagert.

Abendtemperatur am Operationstage 37,8°.

3. VII. Morgentemp. 37,6
Abendtemp. 38,2.

Die Blase wird täglich mit warmem Wasser ausgespült. Am 7. Tage Entfernung der Nähte, Wunde sieht gut aus.

18. VII. Entfernung des Drainrohres aus der Blase, ein Teil des Urins läuft durch die Urethra ab, nur eine geringe Menge durch die Fistel.

23. VII. Durch die Fistel läuft kein Urin mehr ab, er kann ca. $^1/_2$ Stunde gehalten werden.

28. VIII. Patientin darf aufstehen, die Wunde der Sectio alta ist vollständig geschlossen.

4. IX. Patientin kann den Urin $2^1/_2$—3 Stunden anhalten und wird als geheilt entlassen, muss jedoch zum Schutze der Narbe der Sectio alta eine Leibbinde tragen. In ihrer Heimat wurden später Incrustationen, die sich in der Blase um die Fadenenden gebildet hatten, mit den Nähten durch die Harnröhre entfernt.

II. Fall.

Anamnese: Marianne Theiss, 35 Jahre alt, hat vor 2 Jahren das erste Wochenbett überstanden, es wurde ein 8 Tage zuvor abgestorbenes Kind geboren. Vor 8 Wochen zweite Geburt. Der Geburtsact dauerte von nachmittags 4 bis morgens 7 Uhr. Kopf blieb auf dem Beckeneingang stehen. Anlegung der Zange, Extraction des starken Kindes, dasselbe war tot. Seit der Zeit unwillkürlicher Urinabgang aus der Scheide bemerkt.

Status praesens: Patientin sieht kräftig aus; das Aussehen der Genitalien ist normal. Becken und Vagina sind eng. Uterus ist nach vorn verlagert und fixiert, die Portio eingerissen und gelappt. Im vorderen Scheidengewölbe befindet sich ein querer Defect, der sehr hoch liegt, nach links fixiert und von indurierem Narbengewebe umgeben ist. Beim Einlegen des Simon-

schen Speculums sieht man aus dieser Öffnung Urin abfliessen.

13. XII. Operation: Beckenhochlagerung. Über der Symphyse wird ein ca. 10cm langer Querschnitt gemacht. Nach Durchtrennung der Bauchdecke kommt die leere Blase zu Gesicht, dieselbe wird unterhalb der peritonealen Umschlagsfalte quer incidiert. Der Schnitt wird nach der linken Seite hin verlängert, weil dort die Fistel sichtbar wird, und dann der obere Wundrand an die Bauchdecke provisorisch angenäht, die seitlichen Partieen werden durch Fäden nach aussen gezogen. Das Orificium internum (a) wird durch Ein-

Figur 2.

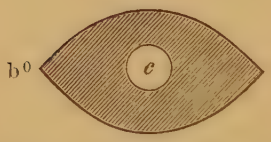

führung eines Katheters, die Ureteren (bb) werden durch Einlegung von Sonden sichtbar gemacht. In der Verbindungslinie der Ureteren, etwas nach links vor dem Mittelpunkte befindet sich ein ca. erbsengrosser Defect (c) mit scharfen Rändern. Derselbe wird breit angefrischt und durch 4 Nähte geschlossen. Die Naht erfolgt in der Weise, dass die Fäden mit geraden Nadeln von der Blase aus durchgeführt und in der Vagina geknüpft werden. Zur Verstärkung des Verschlusses werden noch 6 Catgut-Nähte angelegt, welche in der Blase geknotet werden. Die Blase wird hierauf mit dünner Sublimatlösung ausgespült und bis auf eine kleine Öffnung für das T-förmige Drainrohr durch Catgutnähte geschlossen. Nach Einlegung von kleinen

Jodoformgazetampons in dem prävesicalen Raum wird auch die Bauchwunde bis auf zwei Öffnungen vernäht. Die Patientin wird im Bett in die Seitenbauchlage gebracht und muss jede Stunde umgelagert werden.

Abendtemperatur 37,1°. Wunde schmerzhaft, deshalb Verabreichung von 0,01 Morphium.

14. XII. Die Nacht verlief ruhig. Der Urin läuft durch das T-Rohr gut ab. Patientin fühlt sich wohl.

23. XII. Entfernung des T-Rohres, ein Teil des Urins läuft durch die Urethra ab.

4. I. 90. Patientin kann den Urin schon längere Zeit anhalten; bei Einführung eines Speculums in die Scheide sickern einige Tropfen Urin durch die Nähte.

12. I. Patientin kann den Urin ca. 3 Stunden anhalten und wird als geheilt entlassen.

Betrachten wir nun die Vorzüge, die dieser Operationsmethode zuzusprechen sind, so bestehen dieselben erstens darin, dass man den Defect so offen legen und dem Messer des Operateurs so zugänglich machen kann, wie wohl niemals bei der Operation per vaginam. Zweitens wird durch die Schaffung der Blasenfistel oberhalb der Symphyse einem guten und ungehinderten Abflusse des Urins der Weg gegeben und derselbe von der Wunde fern gehalten, was für die Heilung der letzteren um so wichtiger wird, wenn Blasencatarrh vorhanden ist. Sodann ist eine Verletzung und Verschliessung der Ureteren — sie können ja durch eingelegte Sonden sichtbar gemacht werden — durch die Operation leicht zu vermeiden, ein Unfall, der bei der andern Art hochliegende Fisteln zu operieren gelegentlich eintritt.

Man könnte einwenden, dass die bei der Operation notwendige Sectio alta eine erschwerende und besser zu vermeidende Complication sei. Dem ist aber entgegenzuhalten, dass eine mit den nötigen antiseptischen Cautelen ausgeführte Sectio alta, besonders bei der

Anwendung der von Professor Trendelenburg angegebenen Beckenhochlagerung, ein durchaus ungefährlicher Eingriff ist. Und wenn auch durch denselben zur Bildung einer Hernia epigastrica eine Disposition geschaffen werden könnte, so ist derselben leicht durch Tragen einer Leibbinde oder eines Bruchbandes entgegenzuwirken und ein derartiger Unfall gänzlich zu vermeiden. Auch kann die durch das Tragen der Binde für die Patientin geschaffene kleine Unannehmlichkeit bei den sonstigen Vorzügen der Operation gar nicht in Betracht kommen.

Natürlich wird man jetzt nicht jede Blasenscheidenfistel auf diese Weise zu heilen suchen, sondern für die einfachen und von der Scheide aus leicht zugänglichen Fisteln wird man bei den früheren Verfahren bleiben; aber für die operative Behandlung der complicierteren und hochgelegenen Defecte, also besonders der oberflächlichen und tiefen Blasenscheiden-Gebärmutterfisteln wird die von Professor Trendelenburg angegebene Methode wohl allgemeine Anwendung finden.

Am Schlusse der Arbeit spreche ich Herrn Prof. Trendelenburg für die gütige Überlassung der Krankheitsfälle, sowie Herrn Dr. Schulze-Berge für die mir bei der Anfertigung derselben gewährte Unterstützung meinen herzlichsten Dank aus.

Litteratur.

Baudl: Die Bozeman'sche Methode der Blasenscheidenfisteloperation. Bozeman: Remarks on vesico-vaginal fistula. Ebeid: Des fistules vesico-vaginalis et de leur traitement par la réunion immédiate secondaire. Deutsche Chirurgie Band 62. Dieffenbach: Die operative Chirurgie. Schmidt'sche Jahrbücher Band 3. 17. 18. 22. 23. Schröder: Die Krankheiten der weiblichen Genitalien. Simon: Über die Heilung der Blasenscheidenfisteln und Mitteilungen aus der chirurg. Klinik in Rostock. Prager Vierteljahrsschrift XXIX. Jahrg. 3. Bd. 1872. Wiener medizin. Wochenschrift Jahrg. 1876. Deutsche Klinik Jahrg. 1856 u. 68. Wutzer: Organon für die gesamte Heilkunde II. Bd. W. Meyer, Archiv für klin. Chirurgie.

Vita.

Geboren wurde ich, Carl Adolf Grube, evangelischer Confession, Sohn des Hauptlehrers Carl Grube zu Bonn, am 18. Juli 1866 in Ruhrort. Nachdem ich Ostern 1886 das Zeugniss der Reife erhalten, widmete ich mich dem Studium der Medizin an der Universität Bonn.

Februar 1888 bestand ich das Tentamen physicum und in demselben Monat 1890 das Examen rigorosum.

Meine Lehrer waren die Herren Professoren und Docenten:

Barfurth, Binz, Clausius, Doutrelepont, Finkler, Kekulé, Koester, Krukenberg, Ludwig, Müller, Pflüger, Ribbert, Saemisch, Schultze, Strasburger, Trendelenburg, Ungar, von la Valette St. George, Veit, Witzel.

Allen diesen meinen hochverehrten Lehrern spreche ich meinen Dank aus. Zu besonderem Danke fühle ich mich Herrn Prof. Trendelenburg verpflichtet, durch dessen Güte ich ein halbes Jahr (S.-S. 1889) an der chirurgischen Klinik als Unterarzt thätig sein durfte.

Thesen.

I. Das von Herrn Prof. Trendelenburg angegebene Verfahren zur Operation der Blasenscheidenfisteln ist für die complicierteren und hochgelegenen Defecte in der Blasenscheidenwand durchaus zu empfehlen.

II. Der hohe Steinschnitt ist in seiner verbesserten Form, besonders bei Anwendung der Beckenhochlagerung, als ein fast ungefährlicher Eingriff anzusehen.

III. Die percipierenden Elemente der Retina sind nicht in den Stäbchen und Zapfen zu suchen, sondern in den zwischen ihnen verlaufenden, an der Innenseite der Pigmentschicht frei endenden Nervenfasern.